

Aspergillus ve Diğer Mantarlar

Dr. Nur YAPAR

Dokuz Eylül Üniversitesi, Tıp Fakültesi İnfeksiyon Hastalıkları ve Klinik Mikrobiyoloji Anabilim Dalı, İzmir

İnvaziv fungal infeksiyonlar (İFİ), son yıllarda immunsuprese olmayan ve yoğun bakımda yatan, kritik hastalarda giderek artan oranda infeksiyon etkeni olarak saptanmaya başlamıştır. Gerek maya gerekse küf türü mantarlar en sık saptanan etkenler arasında ilk 10 sırada yer almaya başlarken, ateşli atakların yaklaşık %7'sinden fimgusların sorumlu olduğu belirtilmektedir (1). En sık saptanan etkenler de Aspergillus ve Candida türleridir. Her iki grup mantar da doğada ev, otel, hastane ortamlarında ve hatta sağlıklı insanların deri ve müköz membran florasında yaygın olarak bulunur. Ancak normal koşullarda gastrointestinal sistem epiteli ve solunum sistemindeki mukosilier bariyer infeksiyona karşı koruyucudur. Buna karşın deri ve mukozalarda herhangi bir nedenle meydana gelen hasar tüm mikroorganizmalar gibi funguslar için de giriş kapısı oluşturur. Bu nedenle fungal infeksiyonlar nötropeni, kortikosteroid kullanımı, diyabet, T hücre fonksiyon bozuklukları, kemoterapi ve transplantasyon uygulanması gibi bağışıklık sisteminde baskılanmaya yol açan durumlarda fırsatçı infeksiyon olarak ortaya çıkarlar. İFİ'ler için tanımlanmış risk faktörler; Tablo 1'de görülmektedir.

Tablo 1. İFİ Gelişimi İçin Risk Faktörleri

- Granülositopeni
- Hücresel bağışıklıkta baskılanma
- CMV gibi viral infeksiyonlar
- Kronik kortikosteroid, siklosporin, antitimosit globulin kullanımı
- Total nodal veya vücut irradyasyonu
- Siklofosamid ve pürin antagonistleri gibi sitotoksik ilaçlar
- Mukozal bariyer hasarı
- Florayı baskılayan antibiyotiklerin kullanımı
- Altta yatan ciddi hastalık
- İleri yaş
- Santral venöz kateter varlığı

Yoğun bakım hastalarında Aspergillus türleri giderek artan sıklıkta infeksiyon etkeni olarak soyutlanmaktadır. Yani sıra klinik olarak aspergillozdan çok da ayrılmayan tablolara yol açan Zygomycetes, toprakta yaygın olan ve solunum yoluyla vücuda alınan Fusarium türleri, granülositopenik hastalarda etken olan Scedosporium türleri de yoğun bakımda soyutlanabilmektedir.

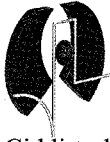
Aspergilloz

Aspergillus türü mantarlar, insanda alerjik reaksiyonlardan, yüzeysel ve invaziv infeksiyonlara kadar oldukça geniş yelpazede hastalıklara yol açar. En sık klinik tutulum sinopulmoner olmakla beraber tüm diğer organ ve dokulara yayılım gösterebilir.

Aspergillozdan korunmada en önemli konak savunma faktörleri granülositler ve alveoler makrofajlardır. Altta yatan hastalığa bağlı olarak konak direncinde düşme, nötropeni, kortikosteroid ve diğer immunsupresif ajanların kullanımı invaziv infeksiyon için kolaylaştırıcı faktörlerdir. Hematolojik maligniteli hastalar ve transplant hastaları aspergilloz açısından riskli gruplar olmakla beraber bu grup dışında immunsupresif olmayan ağır hastalarda da infeksiyon meydana gelebilir. Tanıdaki ciddi sorunlar nedeniyle yoğun bakım hastalarında gerçek insidansını belirlemek güç olmakla beraber çeşitli çalışmalarda insidans % 0.3-5.8 arasında değişmektedir. Hastalığın prognozu oldukça kötü olup, mortalite oranları %80'leri aşmaktadır. Bir üniversite hastanesinde bir yıllık sürede yoğun bakım hastalarında yapılan otopsi sonuçlarının ele alındığı bir çalışmada, 222 otopsi yapılan olgudan 6 hastada (%2.7) invaziv aspergilloz saptanmıştır. Bu altı hastadan beşinin KOAH nedeniyle mekanik ventilasyon ve steroid tedavisi almakta olduğu bildirilmiştir (3). Postmortem incelemelerin yer aldığı diğer çalışmalarda da yoğun bakım hastalarında invaziv aspergilloz sıklığı yaklaşık %4 olarak bildirilmektedir (4,5).

Aspergillus İnfeksiyonlarının Kliniği

Ortam havasında mevcut bulunan sporların solunması yoluyla vücuda girdiğinden, Aspergillus türlerinin ilk yerleşim yeri akciğerlerdir. Oluşacak pulmoner infeksiyonun ciddiyeti konağın bağışıklık durumuyla doğrudan ilişkilidir. Kronik obstrüktif akciğer hastalığı (KOAH) olanların ve sigara tiryakilerinin olduğu kadar sağlıklı bireylerin de solunum yollarında hiçbir invazyon göstermeden kolonize olabilirler. İmmun sistem baskılandığında bu kolonizasyonun invaziv infeksiyona dönüşüp dönüşmediği tam açıklığa kavuşmuş değildir. Aspergillus türleri trakeobronşial ağaçta yüzeysel invazyonla trakeobronşite, ülseratif lezyonlara veya pseudomembranlara ve belirgin invazyona yol açabilirler.



Ciddi trakeobronşit, bronkokonstrüksiyona ve solunum yolunda yaygın tkaç oluşumuyla akut solunum yetmezliğine neden olabilir. Obstrüksiyon nedeniyle mekanik ventilasyon da olanaksız hale gelebilir. Bu tablo ciddi immunsuprese hastalarda olduğu kadar influenza sonrası da gözlenebilir. Pulmoner aspergillomada mevcut kavite içinde hif oluşumları görünürken dokuda, hif oluşmaz ve kaviteyi çevreleyen dokuda fibrozisle birlikte inflamasyon vardır. Ayrıca kronik nekrotizan pulmoner aspergilloz, semi-invaziv aspergilloz, kronik invaziv aspergilloz ve semptomatik aspergilloma gibi tanımlamaları birbirinin içine giren ve akut invaziv forma göre daha ılımlı olan klinik tablolar da tarif edilmiş olup bu tabloların en önemli özelliği immunsupresyon durumunda invaziv formun gelişebilmesidir. Akut invaziv pulmoner aspergillozda (İPA) ise akciğer parankiminde invazyon mevcut olup genellikle ağır immunsupresyonda meydana gelir. Ancak son yıllardaki araştırmalar İPA olgularında malign hastalıklar ve immunsupresif sitostatik tedaviler dışında; diyabet, malnutrisyon, steroid kullanımı, üremi, karaciğer sirozu ve KOAH gibi altta yatan hastalıkların da risk oluşturabildiği gösterilmiştir. Bir grup hastada da hiçbir kolaylaştırıcı altta yatan hastalık bulunamamıştır. Geniş çaplı çalışmalar olmamakla birlikte yoğun bakım ünitesine KOAH alevlenme ile başvuran ve steroid tedavisi alan hastalarda İPA gelişimini bildiren kısıtlı sayıda seriler ve olgu sunumları vardır.

Yoğun bakım hastalarında kortikosteroid tedavisi, persistan septik şok durumunda yararlı etkisi gösterildiğinden beri oldukça sık olarak kullanılmaktadır. Kortikosteroidler, makrofajların Aspergillus sporlarını, mononükleer hücrelerin ise hiflerini öldürücü etkisini hasara uğratar. Altta yatan kronik akciğer hastalığı olan hastalarda, düşük dozda ve kısa süreli de olsa, steroid tedavisi İPA açısından risk faktörü olarak kabul edilmektedir.

Septik şoktaki hastalarda, immünolojik olarak bifazik bir patern gösterilmiştir. Buna göre, erken evrede oluşan hiper inflamatuvar evreyi, kompansatuvar antiinflamatuvar yanıt sendromu (CARS) veya immun paralizi adı verilen anti-inflamatuvar yanıtın ön planda olduğu hipo inflamatuvar evre takip eder. Bu ikinci evre geçici bir kazanılmış immun yetmezlik tablosudur ve ağır hastalarda İPA gelişimi ile ilgili olabilir.

Yoğun Bakım Hastalarında Aspergilloz Tanısı

İmmunkompromize hastalarda invaziv aspergilloz tanısını zamanında koyabilmek özellikle hastalığın erken evrelerinde oldukça zordur. Bu hasta grubunda infeksiyonun belirti ve bulguları atipik olduğundan ve aspergillozdan genellikle şüphelenilmediğinden tanı testleri gecikmeli olarak yapılır. İmmunkompetan hastada ise aspergilloz tanısı sıklıkla akla bile gelmez. Herhangi bir solunum yolu örneğinde Aspergillus üremesi genellikle duyarlı ve özgül olmamakla birlikte pek çok hastada ilk ipucudur. Örneğin kontamine olma olasılığı dışlanabilirse, solunum örneklerinde

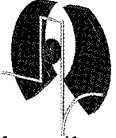
Aspergillus üremesi üç şeyi ifade ediyor olabilir; invaziv hastalık varlığını, kolonizasyonu veya ilerleyen dönemlerde İPA gelişeceğini. Pek çok hastada steril vücut sıvılarından Aspergillus izolasyonu invaziv hastalıkla ilgili olmamakla beraber, allojeneik kök hücre transplantasyonu, immunsupresyon, nötropeni veya malnutrisyon gibi yüksek riskli durumlarda anlamlı olabilir. Steril olmayan vücut bölgelerinden izolasyon ise daha da büyük bir tanısal sorundur. Doku örneklerinin tanısal değeri oldukça yüksek olmakla birlikte kritik hastalarda doku örnekleme her zaman mümkün olamaz. Trakeobronşial ağacın fiberoptik bronkoskopiyle gözlemlenmesi, derin solunum yolu örneklerinin alınması ve bronkoalveoler lavaj yardımcı olabilir. Pozitif Aspergillus kültürüyle birlikte hava yolunda ülserasyonların veya pseudomembranların görülmesi tanıyı destekler ve tedavi başlanmasını gerektirir. Yine solunum örneklerinin mikroskopik incelemesinde septalı hiflerin görülmesinin kolonizasyondan çok invazyon lehine olduğu öne sürülmektedir. Nötropenik olmayan hastada pozitif kültürün yanı sıra alman örneklerde mikroskopik olarak septalı hif görülmesi tanıyı desteklemektedir.

Nötropenik hastaların aksine nötropenik olmayanlarda galaktomannan ve 1,3 -D- glukcan saptanması gibi serolojik testlerin tanısal değeri hakkında kesin bilgiler yoktur. Galaktomannan salınımının hastanın bağışıklık durumundan etkilenebileceği öne sürülmektedir. Malignitesi olmayan hastalarda yapılan bir çalışmada kanıtlanmış ve yüksek olasılıklı invaziv aspergillozu olan hastaların yaklaşık yarısında galaktomannan antijeni iki kez pozitif bulunmuştur (6). Galaktomannan antijen testi piperasilin tazobaktam başta olmak üzere beta laktam antibiyotik kullanımında yalancı pozitif sonuç verebilir. Glukan testi ise Aspergillus türlerine özgü değildir. Hemodiyaliz ve kardiyopulmoner bypass sonrasında, yüksek dozda immunglobulin kullanımında yalancı pozitif olabilir. Yoğun bakım hastalarında bu testlerin rutin kullanımı çok destek görmemektedir.

İnvaziv aspergilloz tanısında nükleik asit amplifikasyonu yöntemleri kan ve BAL örneklerinde uygulanabilmektedir. Ancak bu testlerle ilgili deneyimler de hematolojik malignite hastalarıyla sınırlıdır.

Kronik pulmoner aspergilloz tanısının doğrulanması için spesifik antikorların gösterilmesi gereklidir. Bu antikorların invaziv aspergillozlu olguların yaklaşık üçte birinde pozitif olduğu belirtilmekle beraber antikor testleri konusunda nötropenik olmayan yoğun bakım hastalarında deneyim yoktur.

Nötropenik ve ciddi immunsupresif hastalarda, düz akciğer grafilerinde herhangi bir değişiklik olmasa bile bilgisayarlı tomografi (BT) önemli bir tanı aracıdır. Bu grup hastada en sık erken bulgu bir ya da daha fazla sayıda nodul görülmesidir. Yine toraks BT'sinde bir nodul veya infiltratı çevreleyen pulu görüntü yani halo işareti, anjiointinvaziv



mikroorganizmalar açısından spesifik ve uzamış nötropeyi durumunda invaziv aspergillozu kuvvetle destekler. Ancak yoğun bakım hastalarında akciğerdeki bu görüntüler, ventilatörle ilişkili pnömoniler, ateletaziler ve ventilatöre bağlı hastalarda oluşabilen plevral sıvı gibi nedenlerle patognomonik değildir. Yoğun bakım hastalarında aspergilloz için uyarıcı olan hava hilal belirtisi veya halo işareti gibi bulgular ancak %5 civarında saptanmıştır.

İnvaziv Aspergillozda Tedavi

İnvaziv pulmoner aspergillozda amfoterisin B veya vorikonazol tedavisi önerilmektedir (5). AmB-d günlük dozu 1-1.5 mg/kg, L-AmB dozu ise 5 mg/kg olarak önerilmektedir. Vorikonazol ise; iv formda başlangıçta 6 mg/kg (12 saate bir) ve sonra 4 mg/kg (12 saate bir) dozunda ve oral kullanımda ise vücut ağırlığı 40 kg ve üzerindeki hastalarda 12 saate bir 200 mg, 40 kg'ın altındaki hastalarda 12 saat arayla 100 mg kullanımı önerilmektedir. Klinik çalışmalarda vorikonazolün AmB-d tedavisine üstün olduğu gösterilmiştir. Diğer tedavi alternatifleri ise itrakonazol ve kaspofungin olabilir. Ancak itrakonazol hastalığın ilerlemesi durduktan sonra önerilmekte olup, ülkemizde solüsyon değil emilimi güvensiz olan kapsül formunun olduğu unutulmamalıdır. Tedavi süresi kesin olmayıp klinik yanıt alınmaya kadar sürdürülmesi önerilmektedir (7,8).

Diğer Fungal Etkenler

Aspergillus ve Candida türleri kadar sorun yaratmasalar da Zygomycetes türleri (Rhizopus, Rhizomucor, Absidia), Fusarium türleri, Pseudoallescheria boydii, Trichosporon ve Cryptococcus türleri de yoğun bakımlarda fungal etken olarak saptanmaktadır (7). Ayrıca santral kateteri olan hastalarda Malassezia furfur ve Rhodotorula türleri etken olabilir. İmmunosupresif ve nötropeyi hasta gruplarında artış, transplant hastalarının yoğun bakımda yatmalarının yanı sıra burada bulunan diyabetik, yanıklı veya deri bütünlüğünü bozan girişimleri olan hastalar nedeniyle de yoğun bakım ünitelerinde değişik türlere bağlı invaziv fungal infeksiyonlar ve hatta salgınlar bildirilmektedir.

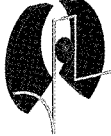
Zigomikoz veya mukormikoz adı verilen tablo başlıca Rhizopus, Rhizomucor veya Absidia gibi türlerin neden olduğu bir tablodur ve nötropeyi hasta grubu dışında özellikle yanıklar, diyabetik veya diğer nedenlere bağlı metabolik asidoz, desferroksamin kullanımı, derinin hasarlandığı durumlar, yoğun bakımda uzun süreli yatış ve prematürite gibi durumlarda da ortaya çıkabilmektedir. En sık klinik formu rinoserebral tutulumdur. Ancak özellikle immunsupresyon belirgin olduğunda yaygın formlarda da karşımıza çıkabilmektedir. Riskli hastalarda hızlı ilerleyen sinüzit olgularında akla getirilmelidir. Tedavide cerrahi debridman yanında yüksek dozda (1-1.5 mg/kg amfoterisin B veya 3-5 mg/kg L-AmB) amfoterisin B kullanımı önerilir. Çoğu azol grubu antifungaller (flukonazol, vorikonazol, itrakonazol) ve ekinokandinler etkisizdir. Bu grup

antifungallerin yoğun kullanımının da mukormikoz olgularında artışa yol açabileceği öne sürülmektedir. Yeni bir azol türeviden olan posakonazolün in vitro ve insan çalışmalarında etkinliği gösterilmiştir (7,8). Fusarium türleri doğada yaygın olarak bulunur ve infeksiyon solunum yoluyla aerosolize konidyalarm inhalasyonu veya deri bütünlüğünün bozulduğu durumlarda deri yoluyla alınabilmektedir. Deri infeksiyonları yanında; sinüzit, rinoserebral infeksiyon, pulmoner infiltratlar, endoftalmit, piyomiyozit ve dissemine infeksiyonlara da yol açarlar. Fusarium infeksiyonları ile ilgili önemli ipuçları kan kültüründen küf mantarı soyutlanması yanı sıra ayak başparmağı ve parmaklarda eşlik eden sellülit ve yaygın deri lezyonlarının varlığıdır. Deri lezyonları ektima benzeri ya da çok sayıda subkutan nodul şeklinde olabilir ve aspergillozda daha yüksek sıklıkta meydana gelir. Yine aspergillozun aksine yüksek oranda kan kültürlerinde üretilebilmektedir. Dissemine infeksiyonları sırasında kan kültürlerinde

üretilebilir. Tedavide yüksek dozda amfoterisin B önerilmekle birlikte Fusarium solani gibi türlerin dirençli olabileceği unutulmamalıdır. Bu grupta amfoterisin B tedavisi altında gelişen infeksiyonlar nadir değildir. Flukonazol ve itrakonazol etkisiz olmakla beraber vorikonazol ve posakonazol gibi yeni azol türleri monoterapi ve kombinasyon tedavisinde başarılı bulunmuştur.

Lipofilik mantarlar olan Malassezia türleri kateterli ve iv lipid solüsyonları ile beslenen hastalarda sepsise neden olabilirler. İnfeksiyon sırasında en önemli bulgu ateş olmakla birlikte, bradikardi, solunum yetmezliği, trombositopeni ve kateter tıkanması gibi bulgular da bildirilmiştir. Tanıda, kan yaymalarında oval ya da elipsoid maya benzeri hücrelerin görülmesi anlamlı olabilir. Bu infeksiyonların büyük kısmı kateterin çekilmesi ve lipid infüzyonunun sonlandırılması ile kontrol altına alınabilmektedir. Buna rağmen fungemisi süren hastalarda amfoterisin B veya flukonazol önerilebilir.

Sonuç olarak günümüzde yoğun bakım ünitelerinde invaziv fungal infeksiyonlar artış göstermektedir. Kandidoz insidansı 1970'lerin sonunda pik yapmış olup aspergilloz ise giderek artmaya devam etmektedir. Kullanılan invaziv girişimlerin artması nedeniyle Candida ve Aspergillus dışındaki türler de gerek olgu sunumları gerekse salgınlar şeklinde bildirilmektedir. Tanıdaki güçlükler tedavide gecikmeye yol açarak mortalite artışına neden olmaktadır. Aspergillus başta olmak üzere küf mantarları doğada, toz-toprakta, sulara yaygın olduğundan korunmada havalandırma sistemlerinin önemi, sağlık kuruluşlarındaki inşaat çalışmalarında alınması gereken önlemler üzerinde yoğunlaşmalıdır (9). Yoğun bakımda antifungal kemoprofilaksi ile başarılı sonuçlar bildirilmekle beraber bugüne kadar daha çok flukonazol profilaksisinde değerlendirilmiş ve seçilmiş gruplarda kandidoz açısından önerilmektedir. Son yıllarda kullanıma giren yeni antifungaller tedavide olduğu kadar profilaksi konusunda da umut vaat etmektedir (8).



KAYNAKLAR

1. de Pauw BE. Increasing fungal infections in the intensive care unit. *Surgical Infections* 2006; 7(Suppl 2): S-93-96.
2. Vandetvoude KH, Vogelaers D, Blot SI Aspergillosis in the ICU-The new 21st century problem? *Medical Mycology* 2006; 44: S71-76.
3. Dimopoulos G, Piagnerelli M, Berre J, Eddafali B, Salmon I, Vincent JL. Disseminated aspergillosis in intensive care unit patients: an autopsy study. *J Chemother* 2003 Feb; 15(1): 71-5.
4. Nataloni S, Gabbanelli V, Rossi R, Donati A, Pantanetti S, Pelaia P Successful early voriconazole treatment of Aspergillus infection in two non immunocompromised patients in intensive care unit. *Minerva Anestesiol* 2006; 72:1-5.
5. Maris C, Martin B, Creteur J, et al. Comparison of clinical and post-mortem findings in intensive care unit patients. *Virchows Arch* 2007; 450: 329-33.
6. Meersseman W, Vandecasteele SJ, Vilmer A, Verbeken E, Peetermans WE, Van Vijngaerden E. Invasive aspergillosis in critically ill patients without malignancy. *Am J Respir Crit Care Med* 2004; 170: 621-5.
7. Aygün G, Öztürk R. Yoğun bakım ünitelerinde mantar infeksiyonları. Ed: Akova M, Akan H, *Immun Sistemi Baskılanmış Hastalarda İnvaziv Fungal İnfeksiyonlar* 'da, 1. baskı, Bilimsel Tıp Yayınevi, Kavaklıdere, Ankara, 2006:99-124.
8. Sarosi GA. Fungal infections and their treatment in the intensive care unit. *Curr Opin Crit Care* 2006; 12: 464-9.
9. Vonberg RP, Gastmeier P Nosocomial aspergillosis in outbreak settings. *J Hosp Infect* 2006; 63: 246-54.
10. Curtis L, Cali S, Conroy L, Baker K, Ou CH, Hershov R, Norlock-Cruz F, Scheff P. Aspergillus surveillance Project at a large tertiary-care hospital. *J Hosp Infect* 2005; 59(3): 188-96.